Ein Fall

von

HYDROPHTHALMUS CONGENITUS

mit anatomischem Befunde.

INAUGURAL-DISSERTATION

der medicinischen Facultät

der

Kaiser-Wilhelms-Universität Strassburg

zur

Erlangung der Doctorwürde

vorgelegt von

OSCAR HASSE

aus **Nordhausen.**

STRASSBURG i. E.
Buchdruckerei C. Gœller, Magdalenengasse 20.
1892.

Gedruckt mit Genehmigung der medicinischen Fakultät der Universität Strassburg.

Referent: Prof. Dr. Laqueur.

SEINEN ELTERN

IN LIEBE UND DANKBARKEIT

GEWIDMET VOM

VERFASSER.

Wenn auch die Litteratur über den Hydrophthalmus, Megalophthalmus oder Buphthalmus, unter welchen Bezeichnungen man ja meist identische Anomalien des menschlichen Auges versteht, eine ziemlich reichliche ist, so kann doch die Zahl der anatomisch genauer untersuchten Fälle bis jetzt nicht gerade als eine grosse bezeichnet werden. In den letzten Jahren hat die Zahl derselben allerdings ziemlich erheblich zugenommen, was wohl hauptsächlich darauf zurückzuführen ist, dass die Untersuchungsmethoden, besonders die mikroskopischen, sowie die Mikrotechnik überhaupt, vermehrt und verfeinert worden sind.

Der Güte des Herrn Prof. Laqueur habe ich es zu verdanken, dass mir ein typischer Fall von Hydrophthalmus congenitus zur genaueren anatomischen Untersuchung überlassen ward, deren Ergebnisse, wie ich hoffe, auch etwas zur Aufklärung der pathologisch anatomischen Verhältnisse des Hydrophthalmus congenitus beitragen werden.

Klinischer Befund.

R . . ., Katharina, ein 22jähriges etwas schwächliches Mädchen, stellte sich am 23. Februar 92 in der Augenklinik vor, wegen vollständiger Erblindung des

rechten Auges und eines chronischen Thränensackleidens des linken.

Rechts findet sich ein typischer hochgradiger Buphthalmus congenitus; erhebliche Vergrösserung der Cornea, des Limbus, der Iris und Pupille. T. erhöht, Cornea und brechende Medien durchsichtig, deutliche glaukomatöse Excavation. Die Pupille reagiert nur synergisch, aber sehr ausgiebig. An ihr sind sehr schön die Einzelphasen der Pupillenbewegung, insbesondere die langsame Erweiterung zu beobachten.

Die Patientin wird in die Klinik aufgenommen, zunächst zur Behandlung des Thränensackleidens. Während ihres Aufenthaltes in der Klinik treten mehrfach subakute Glaukomanfälle auf, während deren die Cornea sich trübt und der Druck erheblich steigt. Die Anfälle werden durch Physostigmin regelmässig coupirt.

Die Patientin fühlt sich durch die grosse Entstellung, die das rechte Auge bewirkt, sehr deprimirt und willigt gerne in die ihr vorgeschlagene Enucleation des rechten Auges, welche am 21. März unter Chloroformnarkose ausgeführt wird. Operation und Heilungsverlauf sind als normal zu bezeichnen.

Patientin konnte am 2. April entlassen werden.

Die Blennorhoe des Thränensackes hatte sich erheblich gebessert.

Der Bulbus wurde sofort nach der Herausnahme in Müller'sche Lösung gebracht und blieb in derselben etwa 2 Monate. Die weitere Behandlung geschah in der gewöhnlichen Weise mit Alcohol etc. Nach vollständiger Härtung wurde er durch einen Sagittalschnitt, welcher durch den Sehnerveneintritt und den entsprechenden vorderen Pol gelegt wurde, eröffnet.

Die temporale Hälfte verblieb der Klinik als ma-

kroskopisches Präparat, die andere wurde mir zur weiteren Untersuchung überlassen.

Makroskopischer Befund.

Die Maasse des Bulbus sind folgende:

Sagittaler Durchmesser	29,5 mm
Vertikaler Durchmesser	25,5 „
Tiefe der vorderen Kammer	6,0 „
Durchmesser der Cornealbasis	13,0 „
Pupillenweite	3,0 „

Der Bulbus ist also in allen Dimensionen vergrössert, am stärksten jedoch in der Richtung von vorn nach hinten. Eine auffällige Gestaltveränderung ist in dem hinteren Abschnitt nicht gerade vorhanden. Der vordere Abschnitt indessen und am meisten die vordere Kammer, deren Tiefe ungefähr das Doppelte der Norm beträgt, sind bedeutend vergrössert. Die Vergrösserung ist jedoch nicht auf Kosten der Cornea zustandegekommen, vielmehr ist die Sklera zwischen Hornhautrand und Iriswurzel zu einer pericornealen Skleralzone ausgezogen, deren Breite oben etwa 4,0 mm, unten 2,5 mm beträgt. Diese Zone ist der dünnste Teil der Sklera, etwa 0,12 mm dick. Diese Ektasie hat eine Gestaltveränderung des vorderen Augenabschnitts hervorgerufen, derart, dass, während am normalen Auge am Limbus in Folge der stärkeren Wölbung der Cornea eine ringförmige Einsenkung sich findet, an diesem Bulbus diese Gegend eine Ausbuchtung darstellt.

Die Cornea weicht in ihrer Krümmung kaum von der Norm ab. Ihre Dicke ist sehr verschieden. Während sie im Centrum 0,6 mm misst, ist sie an der Peripherie

oben 0,35 mm, unten 0,70 mm stark. Die dickste Stelle von 1,2 mm liegt etwas unter der Mitte. Die Vorderfläche weist nichts Besonderes auf. Die Hinterfläche ist von vielen, unter verschiedenen, meist spitzen Winkeln sich kreuzenden Furchen durchzogen. Besonders in die Augen fallend sind zwei, die sich zwischen dem Centrum und der dicksten Stelle im senkrechten Meridian der Cornea spitzwinklig schneiden und von denen die eine fast horizontal, die andere von aussen und unten nach innen und oben verläuft.

Die Cornea und Sklera sind scharf gegeneinander abgegrenzt. Die Sklera bietet ausser einer mässigen Verdünnung nichts Besonderes. Ihre Dicke beträgt am hinteren Pol 0,80 mm, am Aequator 0,25 mm, am vorderen Umfang, in der Gegend des Ansatzes der Augenmuskeln 0,42 mm.

Die Iris ist verdünnt, von gleichmässig hellbrauner Farbe, die Strukturfalten sind nur angedeutet. Sie liegt der vorderen Linsenfläche dicht an, ohne jedoch mit ihr irgendwie zusammenzuhängen, sodass die hintere Kammer sehr klein, fast gleich Null ist.

Die Linse hat einen homogenen Kern von bräunlicher Färbung und in den peripheren Partien eine lamellöse Struktur. Sie ist nicht vergrössert, ihr sagittaler Durchmesser ist verringert, er beträgt 2,6 mm, der äquatoriale 9,0 mm.

An der Zonula ist nichts Besonderes wahrzunehmen.

Die Chorioïdea und Retina liegen einander nicht an, ebensowenig die Chorioïdea und Sklera. Vielmehr finden sich zwischen ihnen unregelmässige Zwischenräume. An der Chorioïdea ist makroskopisch nichts Besonderes wahrzunehmen. Das corpus ciliare ist verdünnt.

Die Retina hat eine graublaue Färbung und ein

runzliges Aussehen, was wohl auf Alkoholschrumpfung zurückzuführen ist. Aus dem gleichen Umstand sind wohl auch die vorher erwähnten Zwischenräume zwischen den Membranen entstanden. Die Retinalgefässe lassen sich als dunkle Stränge bis zur Gegend der ora serrata verfolgen.

Die excavatio papillæ opticæ hat im Durchschnitt eine kesselförmige Gestalt, der obere Rand fällt etwas steiler ab als der untere. Die tiefste Stelle liegt 1,1 mm unter dem Rande.

Vom Glaskörper sind nur spärliche Reste vorhanden, die der Retina anliegen; die hintere Linsenfläche ist ganz frei. Die freien Stellen nimmt eine wasserklare Flüssigkeit ein, die beim Aufschneiden ausfliesst.

Zur mikroskopischen Untersuchung wurde die mir überlassene Hälfte des Bulbus fast ganz zu Meridional- und Flachschnitten verarbeitet. Als Färbemittel wurden angewandt: Hæmatoxylin, Alauncarmin und Eosin-Hæmatoxylin.

Mikroskopischer Befund.

Die Cornea bietet in ihren centralen Teilen nichts Abnormes. Das vordere Epithel ist in seiner normalen Struktur erhalten. Die Bindegewebsfibrillen der eigentlichen Hornhautsubstanz sind deutlich unterscheidbar. In den hinteren Partien ist ihr Verlauf ein leicht welliger, hauptsächlich nach dem Rande zu. In den hintersten Lagen findet sich an der Peripherie etwas körniges Pigment, nach der Mitte zu fast gar nichts. Die Membrana Descemetii ist stellenweise losgelöst. Doch scheint dies postmortal geschehen zu schein, wahr-

scheinlich in Folge der Schneidemanipulation. Wenigstens ist kein Oedem oder sonstiges Zeichen einer Reaction der Corneaelemente zu finden, was bei einer während des Lebens geschehenen Verletzung nicht ausgeblieben wäre. Das hintere Epithel ist erhalten. Die schon in dem makroskopischen Befunde erwähnten Furchen der Hinterfläche sind von der Membrana Descemetii ausgekleidet. Das Randgefässnetz der Cornea ist sehr stark entwickelt. Es greift oben 3,3 mm, unten 2,7 mm über den Rand über. Oft sind mehrfache Lagen von Gefässen vorhanden. Beteiligt sind besonders die conjunctivalen und episkleralen Gefässe, welche sämmtlich prall mit Blut gefüllt sind. Die Gefässe verlaufen meist oberflächlich und enden nach mehrfacher Teilung im Cornealepithel. In ihrer Umgebung findet sich eine ziemlich dichte Infiltration von lymphoiden Elementen, während in den übrigen Teilen der Cornea nur hin und wieder einzelne Rundzellen zu finden sind.

Die Sklera bietet ausser der Verdünnung in ihren hinteren Partien nichts Abnormes. In der Skleralzone finden sich reichliche Gefässe, ebenso in dem Teile der Conjunctiva, welcher dieselbe bekleidet. Auch episklerale Gefässe finden sich hier in ziemlicher Menge. Der Verlauf der letzteren ist etwas geschlängelt. Sämmtliche Gefässe dieser Gegend sind mit Blut gefüllt, und findet sich zwischen ihnen eine reichliche Rundzelleninfiltration.

Der Vorderkammerwinkel steht weit offen, er beträgt etwa 90°, weniger in Folge von Rückwärtslagerung der Iris, als in Folge der Ausbuchtung der Sklera. Die Iriswurzel ist nirgends der Hinterfläche der Cornea genähert, vielmehr ist sie durch die schon im makroskopischen Befunde erwähnte Skleralzone von dem Cornealrande getrennt. Ein dem Canalis Schlemmii ent-

sprechendes Lumen ist auf keinem Schnitte deutlich aufzufinden gewesen. Auf einzelnen Schnitten fand sich zwar eine Andeutung eines Spaltes in seiner Gegend, jedoch war die Endothelauskleidung nicht nachweisbar, sodass es sich wahrscheinlich um eine künstlich hergestellte Oeffnung handelte.

Von dem Ligamentum pectinatum iridis sind einzelne Fasern noch vorhanden, die Endothelbekleidung derselben, in welcher sich reichliches Pigment findet ist deutlich zu erkennen. Der Zusammenhang mit der Membrana Descemetii jedoch ist fast überall zerstört, ebenso derjenige mit der Iris, welche an dieser Stelle der Vorderfläche ein vielfach zerrissenes und zerklüftetes Aussehen darbietet. Es gewährt den Anschein, als ob durch den starken intraocularen Druck und die dadurch erfolgte Dehnung der Sklera auch das Ligamentum pectinatum iridis in die Länge gezogen sei und schliesslich, nachdem die Elasticität der Fasern erschöpft war, dieselben an ihren Enden abgerissen sind. Irgend welche Verwachsungen oder Verklebungen in dieser Gegend waren nicht aufzufinden.

Die Iris ist im Ganzen nicht sehr verdünnt, doch hat sie eine sehr ungleichmässige Dicke. Ihre Lage ist normal, ihre Struktur etwas atrophisch. Das vordere Epithel ist nur stellenweise vorhanden. Am Rande bietet die Vorderfläche, wie schon oben erwähnt, ein zerklüftetes Aussehen.

In der vorderen Stromaschichte findet sich reichliches Pigment, in der mittleren nur einzelne Pigmentzellen. Die Muskeln sind atrophisch, die Gefässe sind ziemlich reichlich, die Arterien meist leer, die Venen fast sämmtlich voll Blut.

Der Ciliarmuskel ist etwas in die Länge ausgezogen. Seine Dicke ist in den einzelnen Gegenden sehr ver-

schieden, am dicksten ist er in den oberen Partien, am dünnsten unten. Dieser Unterschied ist sowohl durch verschiedene Contractionszustände, als auch durch Anomalien in der Entwickelung hervorgerufen. Die Circulärfasern sind nur in sehr geringem Masse erhalten, die Meridionalfasern überwiegen. An den dicksten Stellen ist die Länge des Ciliarmuskel am geringsten. Die Gefässe des Ciliarmuskel sind ziemlich weit, zum grössten Teil mit Blut gefüllt. Ueber den ganzen Ciliarmuskel findet sich eine diffuse, sehr reichliche Infiltration mit lymphoiden Elementen ausgebreitet.

Die Processus ciliares sind sehr atrophisch, sehr dünn, und von sehr verschiedener Länge.

Die Choroïdea ist ebenfalls sehr atrophisch. Ihre Dicke beträgt im Durchschnitt kaum die Hälfte der Norm. Doch finden sich rasch aufeinanderfolgend sehr ungleichmässig atrophische und ziemlich normale Stellen. Von der Atrophie ist besonders betroffen die Choriocapillaris und das eigentliche Stroma. Die Pigmentschichte ist überall erhalten. Die Gefässe sind ziemlich weit, das Lumen der grösseren ist auf dem Querschnitt meist nicht rund, sondern oval, und fast alle sind leer, nur in wenigen findet sich etwas Blut. Die ganze Chorioïdea ist ebenfalls reichlich mit Rundzellen infiltrirt.

Die Retina ist gleichfalls sehr atrophisch, im ganzen ist sie etwas verdünnt, jedoch finden sich so ungleichmässig dicke Stellen, dass es schwer ist, ein bestimmtes Maass anzugeben. Stellenweise sind die Schichten vollkommen erhalten. Vielfach ist jedoch die normale Struktur gänzlich verwischt, indem die beiden Körnerschichten zusammengeflossen sind und die anderen Schichten durchbrochen haben. Nur die Stäbchen- und Zapfenschichte findet sich, wenn auch undeutlich, fast

an allen diesen Stellen erhalten. Diese Stellen weisen meist eine beträchtlichere Dicke auf. Besonders in der Umgebung der Papille ist die normale Struktur gänzlich geschwunden. Das Pigmentepithel liegt nur zum kleinsten Teile der Retina an. An den meisten Stellen ist es abgelöst und folgt der Chorioïdes. Besonders in der Zwischenkörnerschichte, aber auch in den anderen Schichten finden sich zahlreiche grössere und kleinere Vacuolen. Die Gefässe sind mit Blut gefüllt.

Die Reste des Glaskörpers zeigen ein etwas trübes streifiges Aussehen, Zellen sind sehr selten zu sehen. Die Membrana hyaloidea ist zum grössten Teil von der Retina losgelöst, sie zeigt hin und wieder Auflagerungen von Rundzellen, auch Pigmentkörnchen finden sich auf ihr.

Die Excavation der Papille zeigt unter dem Mikroskop nicht so steile Wände, als in dem makroskopischen Präparate. Sie ist mit einem sehr kernreichen, pigmenthaltigen Gewebe ausgekleidet. Die Nervenfasern des Optikus sind atrophisch.

Die Zonula hängt überall mit dem corpus ciliare zusammen und bietet nichts Besonderes.

Die Linsenkapsel zeigt keine Verdickungen oder Auflagerungen. Die Linsenfasern sind etwas getrübt, zeigen eine unregelmässige Querstreifung und besonders die peripheren, kleinere und grössere Vacuolen.

Das Epithellager ist erhalten.

Wenn ich nun kurz den Befund zusammenfasse, so ergiebt sich, dass Zeichen einer heftigeren Entzündung, insbesondere der Gegend des Vorderkammerwinkels nicht vorhanden sind. Abgesehen von der Infiltration der Chorioïdea und des Ciliarkörpers zeigen die Retina und Iris nur die Anzeichen der Atrophie, welche indessen auch die Gefässhaut bietet. Die Cornea und besonders die Sklera weisen nur eine Verdünnung auf, wohl in Folge der Dehnung, welche sie durch den intraocularen Druck erlitten haben. Der Vorderkammerwinkel ist weit offen, Verwachsungen finden sich in ihm nicht. Im Gegenteil scheint das Ligamentum pectinatum in Folge der Ausdehnung der Sklera und der dadurch bedingten Entfernung des Cornealrandes von der Iris zunächst sehr gedehnt zu sein und schliesslich zerrissen, sodass das Kammerwasser hier einen freien Abfluss gehabt hätte. Hingegen scheint der Canalis Schlemmii nicht vorhanden zu sein, sei es dass eine Entwickelungsanomalie vorliegt, sei es dass durch spätere Processe sein Lumen verschwunden ist.

Ueber die eigentliche Entstehungsursache des Hydrophthalmus ist sehr viel gestritten worden. In der früheren Zeit, besonders vor der Erfindung des Augenspiegels, wurden vielerlei pathologische Zustände mit einander verwechselt. Horner entdeckte zuerst die Sehnervenexcavation bei Hydrophthalmus und Schirmer bestätigte diese Thatsache.

Von Muralt war der erste, welcher unter Horners Aegide die Behauptung aufstellte, dass der Hydrophthalmus congenitus eine glaukomatöse Affection sei; doch liess er die Frage offen, ob es ein Sekundär-

glaukom oder ein angeborenes sei. Er neigt allerdings mehr der ersteren Ansicht zu und nimmt als Ursache der Druckvermehrung eine Zerrung der Cornealnerven an, welche durch die primäre Vergrösserung der Hornhaut verursacht sein sollte.

Dieselbe Ansicht, wenn auch etwas modificirt, vertrat Raab, indem er eine Entzündung des corpus ciliare mit einem zellenreichen Exsudat, welches insbesondere den peripheren Teil der Iris und die Maschen des Ligamentum pectinatum durchtränken sollte und so eine Verklebung im vorderen Kammerwinkel hervorrufen, als Ursache hinstellte. Bei längerer Dauer der Entzündung sollten sich dann die Veränderungen der übrigen Organe des Auges dazu gesellen. Dieser Ansicht schloss sich Mauthner an, indem er erklärte, der Hydrophthalmus congenitus sei ein Sekundär-Glaukom nach Kerato-Sklero-Kyklitis. Als primäres angeborenes Glaukom hat zuerst Dufour den Hydrophthalmus bezeichnet. Er betrachtete die Vergrösserung des Auges im Ganzen und der Hornhaut speciell als Folge der Druckvermehrung. Dieselbe Ansicht vertritt Horner. Auch er betrachtet die Vergrösserung der Cornea und die Ausweitung der pericornealen Skleralzone als Folgen der intraocularen Druckerhöhung, indem er meint, dass das Auge in den ersten Lebensmonaten an diesen Stellen am nachgiebigsten sei. Als wahrscheinliche Ursache der Druckvermehrung stellt er eine angeborene Abnormität des Iriswinkels hin, und nimmt als charakteristischen Befund bei Hydrophthalmus die Verwachsung des Iriswinkels und die excavatio papillæ an. Entzündungserscheinungen hält er für accidentell und meint, dass wenn solche vorhanden, sie durch zufällige äussere Momente entstanden sind, welche mit dem Zustande an sich nichts zu thun haben.

Haab nimmt gleichfalls als Ursache des Hydrophthalmus congenitus eine intrauterine Iridochorioiditis an. Allerdings stellt er den in Folge einer Iritis entstandenen Pupillarverschluss und die durch die darauf folgende Irisbuchtung verursachte Verwachsung des Vorderkammerwinkels in den Vordergrund und kommt zu dem Schlusse, dass das Glaukom ein secundäres sei.

Während bei den früher untersuchten Fällen vielfach bedeutende Entzündungserscheinungen vorgefunden wurden, und mit der Ursache des Hydrophthalmus in Verbindung gebracht, veröffentlichte zuerst Manz einen Fall, der keinerlei heftigere Entzündungssymptome bot. Als wichtigste Abnormitäten findet er Erweiterung der vorderen Kammer und des perichorioidealen Raumes, eine mässige Verdünnung der Hornhaut, die teilweise Erfüllung des hinteren Bulbusraumes mit wässriger Flüssigkeit unter Verdrängung des Glaskörpers, ferner das Fehlen irgend eines consistenteren oder geformten Exsudates, sowie aller destruktiven Veränderungen in den Membranen des Auges, auch eine Excavation der Sehnervenpapille wurde vermisst, obgleich der Sehnerv hinter dem Bulbus etwas dünner war als der andere. Er hält den Hydrophthalmus congenitus für einen chronischen Entzündungszustand im Gebiete der Chorioïdea und des corpus ciliare, welcher schon während der Foetalzeit seinen Anfang nehmen kann.

Grahamer, der den ersten ausführlich anatomisch untersuchten Fall veröffentlichte, findet den Vorderkammerwinkel frei und stellt eine Uveitis resp. Cyklitis serosa als das Primäre hin, deren secundäre Folgen alle übrigen Befunde sein sollen.

Ferner sind noch in letzter Zeit fünf Fälle von Hydrophthalmus genau untersucht von Dürr u. Schlegtendal, bei denen sich ebenfalls niemals eine Ver-

wachsung oder Zeichen stärkerer Entzündungsvorgänge in der Gegend des Vorderkammerwinkels vorfanden. Nur in einem Falle finden sich an einem Teile des Kammerwinkels Zeichen einer Vorlagerung der Iriswurzel, eine Verwachsung ist jedoch nicht vorhanden.

Ausserdem findet sich noch in Stilling's Werk: „Ueber die Entstehung der Kurzsichtigkeit" die Abbildung eines Falles von Hydrophthalmus, welcher aus der Strassburger Augenklinik stammte. Derselbe ist jedoch nicht genauer untersucht worden.

Um nun zu einer möglichst sicheren Auffassung über pathologisch-anatomische Vorgänge beim Hydrophthalmus congenitus zu kommen, scheint mir der geeignetste Weg, die Ergebnisse sämmtlicher anatomisch genau untersuchten Fälle von reinem Hydrophthalmus congenitus kurz zusammenzustellen, und durch Vergleichung das Gemeinsame herauszufinden.

Zunächst findet sich ein von Raab untersuchter Fall. Die Ergebnisse der mikroskopischen Untersuchung sind im Wesentlichen folgende:

Das Cornealepithel und die Bowman'sche Schicht sind zum grössten Teile völlig normal. In der Nähe des Limbus ist das Epithel stärker gewuchert und mit Gefässen durchzogen. Die Lamellen der substantia propria erscheinen lockerer gefügt, hier und da auseinander gewichen, als wären sie während des Lebens reichlicher als gewöhnlich mit Gewebsflüssigkeit durchtränkt gewesen. Die Membrana Descemetii und ihr Endothel ist in den mittleren Partien wohl erhalten. Am Rande ist, wie schon erwähnt, das Cornealepithel gewuchert, und es finden sich in den darunter liegenden Schichten der substantia propria neugebildete Gefässe und eine reichliche Infiltration mit lymphoiden Zellen, zwischen den Cornealamellen, welche sich auch auf die angren-

zende pericorneale Zone der Sklera erstreckt. Die Membrana Descemetii hört ohne bestimmte Grenze an der neugebildeten Insertion der Iris an der hinteren Cornealfläche auf. Das Ligamentum pectinatum ist verschwunden und durch neugebildetes Gewebe aus spindelförmig ausgewachsenen Endothelzellen ersetzt. Auch der Schlemm'sche Canal ist nicht nachzuweisen.

Die Iris ist mit kleinen runden Zellen reichlich infiltrirt, zeigt aber sonst keine Besonderheiten. Das corpus ciliare trägt die deutlichen Spuren der abgelaufenen Entzündung an sich. Der Ciliarmuskel und die Ciliarfortsätze sind atrophisch. Die Linse ist ringsum von ihrer Kapsel umgeben, das Epithel und die Linsenfasern lassen keine wesentlichen Veränderungen bemerken. Die Zonula Zinnii ist in Folge der gewaltigen Ausdehnung des aequatorialen Umfanges des Bulbus von dem corpus ciliare abgelöst, und die Linse nach rückwärts verlagert.

Der Glaskörper ist von zahlreichen zelligen Elementen, Pigmentmolekeln und feinen Membranen durchsetzt. Er ist im ganzen Fundus von der Netzhaut abgelöst und haftet nur noch an der ora serrata fest. Die Chorioïdea und Netzhaut zeigen die bekannten Charaktere der Atrophie.

Der folgende Fall wurde von Grahamer untersucht. In diesem Bulbus zeigte die Conjunctiva ein lockeres, weitmaschiges Gefüge. Die Gefässe sind prall mit Blut gefüllt. Das ganze Gewebe der Conjunctiva ist von lymphoiden Elementen durchsetzt. In dem eigentlichen Cornealparenchym fällt eine bedeutende Verschiedenheit der vorderen und hinteren Schichten auf. Die Fibrillen besitzen fast durchgehends ein trübes gequollenes Aussehen. Sie sind vielfach zerklüftet zu feinen, trüben, zickzackförmigen Fasern. Freies körniges

Pigment ist an vielen Stellen in den hintersten Schichten zu sehen. Das ganze Parenchym weist einen grossen Reichtum an zelligen Gebilden auf. Die Randteile der Cornea sind oberflächlich von einem dichten Gefässnetz durchzogen, welches hauptsächlich aus den conjunctivalen und episkleralen Gefässen entspringt. Unmittelbar unter dem Epithel findet die Verästelung und Auflösung in Capillaren statt. Die Umgebung der Gefässe ist von lymphoiden Elementen durchsetzt. Das Cornealepithel ist an den auch makroskopisch wahrnehmbaren trüben Stellen verändert. Sehr häufig finden sich perinukleäre Vacuolen. Viele Zellen zeigen ein trübes Aussehen, verwaschene Conturen und einen undeutlichen Kern. Der Zusammenhang der Zellen ist gelockert. Die Membrana Descemetii ist grösstenteils erhalten. In den die Rückseite der Cornea durchziehenden Furchen ist sie fast vollkommen unterbrochen. Das Endothel fehlt an vielen Stellen, besonders gegen den Rand zu. Die Sklera bietet nichts Besonderes. Eine Verwachsung der Irisperipherie mit der Cornealhinterfläche ist nirgends vorhanden. Der Vorderkammerwinkel ist in Folge der Rückwärtslagerung der Iris vergrössert und bildet etwa einen rechten Winkel. Das Ligamentum pectinatum ist deutlich erhalten, nur scheint es etwas in die Länge gezogen zu sein. Der Schlemm'sche Canal wird auf den meisten Schnitten vermisst. Nur auf einzelnen Schnitten liegt an seiner Stelle ein feiner Längsspalt mit einzelnen wandständigen Zellen, die sich in nichts von denen des umgebenden Gewebes unterscheiden. Die Iris ist atrophisch, besonders in dem eigentlichen Stroma. Der Ciliarkörper ist vor allem in seinem muskulären Teile nicht unerheblich verdünnt; insbesondere sind hiervon die circulären Fasern betroffen. Die Chorioïdea erscheint etwas atrophisch.

Die grossen arteriellen Gefässe sind sehr ungleich mit Blut gefüllt, die venösen meist leer. Die Chorio capillaris ist sehr dünn; die Capillaren sind ziemlich mit Blut gefüllt. Die Retina erscheint nur in der Faserschicht etwas verdünnt. Die Retinalgefässe sind mit Blut gefüllt, das äussere Epithel ist etwas ärmer an Pigment als in der Norm. Die Sehnervenexcavation ist von einer ziemlich dünnen Lage des kernreichen Fasergewebes der Retina ausgekleidet. Der Glaskörper zeigt ein trübes, streifiges, fast lamellöses Aussehen. In den peripheren Teilen besonders ist der Reichtum an Zellen auffallend. Die Zonula bietet keine Veränderung, ebenso die Linsenkapsel. Die Linsenfasern sehen etwas trüb aus und enthalten zahlreiche kleinere und grössere runde Vacuolen.

Ausser diesen beiden Fällen sind noch zu erwähnen folgende fünf von Dürr und Schlegtendal genauer untersuchte Fälle.

In dem ersten derselben war die Cornea in ihren centralen Partien etwas verdünnt. Das Gewebe zeigte aber keine Anomalie. Desgleichen war von der Sklera in ihren hinteren Partien nur eine auffallende Reduction in der Dickendimension nachzuweisen. Auffällige Veränderungen fanden sich aber in den peripheren Hornhaut- und vorderen Skleralpartien. Hier war das Gefässnetz ungewöhnlich stark entwickelt, sowohl in der Sklera, als auch in dem Cornearande. Dem Verlaufe der Gefässe folgend, finden sich Zellenanhäufungen. Der Kammerwinkel entspricht nahezu der Norm. Das Balkenwerk des Fontana'schen Raumes ist schön entwickelt. Der Canalis Schlemmii jedoch ist nur auf einigen Präparaten nachzuweisen, und zeigt auch auf diesen nur ein sehr geringes Lumen. Die Iris ist sehr atrophisch, die Gefässe sind spärlich, der M. sphinkter

ist schwach entwickelt. Der Ciliarmuskel erscheint auf dem Durchschnitt als ein ganz ausserordentlich in die Länge gezogenes schmales Bündel von meist meridionalen Fasern. Circuläre Fasern sind ungemein wenig entwickelt. Die Chorioïdea ist ebenfalls sehr stark verdünnt, etwa bis zur Hälfte der Norm. Die Gefässe, obwohl keineswegs starken Kalibers, übertreffen zuweilen die Dicke der Membran so sehr, dass sie mit ihrer Wandung die Aussencontur überragen. Die Zonula ist sehr in die Länge ausgezogen, die Linse bietet nichts Besonderes. Die Retina ist verdünnt, Stäbchen und Zapfen sind aber gut erhalten.

Der zweite Fall bot folgendes. Das vordere Cornealepithel ist normal. Das Stroma der Cornea ist aber in seinem Gefüge gelockert und macht den Eindruck einer ödematösen Aufquellung. Eine übermässig starke Gefässentwicklung ist nicht vorhanden. Der Fontana'sche Raum ist etwas verschmälert. Seine Fasern sind etwas verdickt. Der Canalis Schlemmii bietet teils ein offenes, intactes Lumen, teils sind 2 Lumina vorhanden, teils ist sein Lumen verschwunden, und es findet sich an dessen Stelle nur ein Conglomerat von Rund- und Spindelzellen, durchsetzt und umgrenzt von Pigmenthäufchen. Eine Verklebung oder Verwachsung der Iris mit dem Gewebe des Fontana'schen Raumes ist nicht vorhanden. Das Irisgewebe ist gut erhalten. Der M. ciliaris besteht fast nur aus meridionalen Fasern, circuläre Fasern sind kaum angedeutet. Ausserdem finden sich in dem Gewebe des corpus ciliare Züge von zellenreichem Bindegewebe, welche dasselbe nach verschiedenen Richtungen durchsetzen. Die Processus ciliares sind verdickt. Die Chorioïdea ist völlig atrophisch; ebenso die Retina, von der nur noch ein faseriges Maschenwerk erhalten ist mit 2 schmalen Streifen

von Kernen als Ueberreste der Körnerschicht. Stäbchen und Zapfen sind völlig verschwunden. Die Fasern der Zonula sind verdickt. Die Linse ist sehr geschrumpft.

Im dritten Fall findet sich folgendes: Die Sklera und Cornea sind nicht verändert, das Randgefässnetz ist jedoch sehr stark entwickelt. Die Membrana Descemetii ist gänzlich intact. Die Fasern des Fontana'schen Raumes erscheinen verdickt, an einigen Stellen etwas gelockert, an anderen compact zusammengedrängt. Der Canalis Schlemmii findet sich in keinem Schnitte erhalten. Seine Lage wird nur bezeichnet durch eine fleckförmige Zusammendrängung von Bindegewebszellen. Die Iris legt sich zwar dem Hornhautrande ziemlich dicht an, eine Verklebung oder Verwachsung ist jedoch nicht vorhanden. Das Irisgewebe ist verdünnt, die Muskeln sind atrophisch. Die Chorioïdea ist beträchtlich dünner als in der Regel. Am corpus ciliare finden sich nur die äusseren und mittleren Meridionalfasern ausgebildet. Die innere und die Circulärmuskulatur sind sehr schwach entwickelt. Das Corpus ciliare ist mit zahlreichen Pigmentkörnchen durchsetzt. Hin und wieder finden sich auch kleine Herde von Rundzelleninfiltration. Die Processus ciliares sind sehr dünn. Die Zonula ist ziemlich lang und sehr schön entwickelt. Die Linse ist klein, bietet aber sonst nichts Besonderes. Die Retina ist gleichfalls sehr verdünnt, jedoch sind die einzelnen Schichten gut ausgebildet und erhalten. Die Papille zeigt eine tiefe Excavation.

Im vierten Falle ist die Cornea ebenso wie alle anderen Membranen sehr dünn. Das Stroma zeigt nichts Bemerkenswertes. Das vordere Epithel hat eine sehr geringe Entwicklung. Die Sklera ist sehr dünn und enthält nur spärliche Gefässe. Auch die Conjunctiva ist in hohem Grade atrophisch. Der Vorderkammerwinkel

klafft weit, indem die Iris ganz senkrecht zur Augenachse in gerader Linie von der Cornea-skleralgrenze nach innen abbiegt. Der Canalis Schlemmii findet sich nirgends, nicht einmal eine Andeutung davon ist zu bemerken. Die Fasern des Fontana'schen Raumes erscheinen weit ausgezogen. Eine Verwachsung der Iris mit der Cornea ist nicht vorhanden. Die Iris ist sehr dünn; an einzelnen Stellen ist kaum noch etwas vom Stroma zu entdecken. Die Muskulatur ist fast ganz verschwunden. Das Corpus ciliare ist ebenfalls atrophisch. Im Ciliarmuskel fehlen die circulären Faserbündel gänzlich, die meridionalen Fasern sind sehr reducirt. Die Processus ciliares zeigen sehr grosse Unterschiede an verschiedenen Stellen, an einzelnen sind sie sehr klein und schmal, an anderen auffallend reich und üppig entwickelt. Die Zonula ist kräftig entwickelt. Die Chorioïdea ist sehr verdünnt und atrophisch, ebenso die Retina, welche fast nur noch aus bindegewebigen Fasern besteht. Ebenso atrophisch ist der nervus opticus. Die Nervenfasern sind gänzlich geschwunden, die Excavation ist nicht sehr hochgradig.

In dem fünften Falle ergiebt sich folgendes: Die Cornea ist sehr verdünnt. Das Epithel der Oberfläche fehlt fast gänzlich, das Stroma der Cornea ist im Ganzen nicht verändert, jedoch findet sich eine sehr starke Gefässentwicklung, welche sich fast über die ganze Hornhaut erstreckt. Die Iris ist auf einer Seite an ihrer normalen Ansatzfläche abgerissen, hat sich mit der Rissfläche an die Innenfläche der Cornea gelegt und ist mit dieser verwachsen. Auf der anderen Seite haftet sie noch an ihrer alten normalen Stelle, legt sich aber anfangs an die Cornea an. Die Sklera hat ihre gewöhnliche Dicke, das eigentliche Stroma bietet nichts Besonderes, die Gefässe jedoch sind von mehr oder

weniger breiten Streifen begleitet, welche aus meist spindelförmigen, seltener aus runden Zellen bestehen. Von dem Canalis Schlemmii sieht man nirgends eine Spur, ebenso ist von dem Fasergewebe des Fontana'schen Raumes nichts zu erkennen. Das Irisgewebe erscheint fast structurlos, Gefässe finden sich nur vereinzelt. Von muskulären Elementen ist nichts zu sehen; die Processus ciliares sind sehr verschieden lang, sie sind teils mit einander, teils mit der Innenfläche der Chorioïdea verwachsen. Im Ciliarmuskel sind Circulärfasern nicht zu erkennen. Die Meridionalfesern sind sehr gedehnt. Die Chorioïdea zeigt erhebliche pathologische Veränderungen, ebenso die Retina. Die Linse besteht aus einem strukturlosen Gewebe und ist von massenhaften kalkigen Incrustationen durchsetzt. Von der Zonula sieht man nur Spuren.

In der Litteratur finden sich noch anatomische Beschreibungen hydrophthalmischer Augen von Schiess, Haab, Brunhuber, Pflüger, Manz und Gallenga (von letzterem fünf Fälle). Da die Resultate der Untersuchung sich aber im Wesentlichen nicht erheblich von den oben analysierten unterscheiden, glauben wir für unsere Zwecke auf ein näheres Eingehen verzichten zu dürfen.

In sämmtlichen acht analysierten Fällen finden sich als hervorragendste Anomalie Veränderungen der Chorioïdea und des Ciliarkörpers, in den meisten eine mehr oder weniger hochgradige Atrophie. Diese kann man sehr wohl als Folge einer vorangegangenen Entzündung auffassen, deren Beginn meist schon in die Zeit des Foetallebens zu verlegen ist, deren Verlauf aber eine sehr verschiedene Dauer haben kann. Die Folge einer solchen Entzündung wird eine vermehrte Abscheidung eines wässerigen Exsudates sein, welche sehr gut im Stande ist, den intraocularen Druck zu erhöhen und

so die Ausdehnung der Sklera und Cornea hervorzurufen. In wenigen Fällen nur findet sich eine Verwachsung des Vorderkammerwinkels. In beiweitem den meisten ist derselbe frei und bietet dem Abflusse des Kammerwassers kein Hinderniss, hingegen wird derselbe zum mindesten erschwert, wo nicht gänzlich gehindert, durch den Mangel oder die Obliteration des Schlemm'schen Kanals. Ob derselbe auf einem Entwicklungsfehler beruht, oder ob der Verschluss erst im späteren Verlaufe zustande gekommen ist, lässt sich schwer entscheiden. Indessen lässt sich wohl denken, dass durch die Dehnung und Zerrung der Sklera die Wände derselben einander genähert sind, und schliesslich mit einander verwachsen. Hierfür spricht auch der Umstand, dass auf manchen Präparaten noch eine Andeutung des Lumens besteht, auf anderen die Stelle nur noch durch eine doppelte Reihe von Endothelzellen markiert wird. Nachdem nun auf diese Weise der Verschluss herbeigeführt ist, sind die Bedingungen für die Erhöhung des intraocularen Druckes noch günstiger geworden, und es ist kein Wunder, wenn die Wirkung desselben sich noch deutlicher manifestiert. Bleibt nun ein solches Auge lange Zeit sich selbst überlassen, was ja oft genug vorkommt, wenn keine Schmerzen vorhanden sind, so kann die Vergrösserung eine sehr erhebliche werden. Auch die Veränderung an den anderen Organen, besonders die Atrophie der Retina wird unter solchen Umständen eine hochgradige werden, da die Ernährung derselben in Folge des Schwundes der Choriocapillaris sehr leidet. Selbst die nervösen Elemente des Sehnerven schwinden in solchen Fällen.

Die Veränderungen an der Cornea, wie sie in einigen Fällen vorhanden sind, lassen sich gleichfalls auf den gesteigerten intraocularen Druck als Ursache

zurückführen, die Membrana Descemetii wird gezerrt, allmählich entstehen an einigen Stellen Laesionen, durch welche dem Kammerwasser Bahn geschafft wird zur eigentlichen Hornhautsubstanz. Die Fibrillen, welche ja sehr quellungsfähig sind, quellen auf, es entstehen Oedem und die sonstigen Erscheinungen: Auseinanderweichen der Lamellen, Bildung von allerlei Hohlräumen.

Jedenfalls aber glaube ich, dass auf Grund der vorstehend angeführten Befunde von acht genau anatomisch untersuchten Fällen von reinem Hydrophthalmus congenitus für diesen speciell eine Chorioiditis serosa als eigentliche Ursache anzusehen sei und nicht primäre Veränderungen des Vorderkammerwinkels. Dieselben halte ich wenigstens für sekundäre Folgen des primären glaukomatösen Zustandes.

Zum Schlusse möchte ich nicht unterlassen, nochmals Herrn Professor Laqueur meinen Dank auszusprechen, für die freundliche Ueberlassung des Auges sowohl, als auch dafür, dass er mir gestattet hat, in dem Mikroskopierzimmer der Augenklinik die nöthigen Untersuchungen vorzunehmen.

Ebenso spreche ich auch seinem Assistenten, Herrn Dr. Fuchs für die gütige Unterstützung bei den Untersuchungen meinen besten Dank aus.

Litteraturverzeichniss.

v. Muralt, Ueber Hydrophthalmus, Inaugural-Dissertation. Zürich. 1869.

Raab, Klinische Monatsblätter 1876. p. 22.

Mauthner, Glaukomtheorien. 1882. p. 250.

Dufour, Festgabe. Beiträge zur Ophthalmologie.

Horner (Gerhardt, Handbuch der Kinderkrankheiten.

Haab, Archiv für Ophthalmologie XXIV. 2. p. 272.

Manz, Bericht über die ophthalmologische Session der 57. Naturforscher-Versammlung zu Freiburg i. B. 1883.

Grahamer, Archiv für Ophthalmologie. XXX. 3. p. 265.

Dürr u. Schlegtendal, Archiv f. Ophthalmologie. XXXV. 2. p. 88.

Gallenga, Dell' idrophtalmia congenita 1885. Ann. di Ottalm. XIV. p. 322.

Verzeichnis der Abbildungen.

1. Temporale Hälfte des Bulbus in anderthalbfacher Vergrösserung.
2. Vorderkammerwinkelgegend, gezeichnet mit Leitz Ocular I, Objektiv 4.
3. Ciliarmuskel an seiner dicksten Stelle, und
4. Ciliarmuskel an seiner dünnsten Stelle. (Beides Leitz Ocular I, Objektiv 4.
5. Flächenschnitt aus dem Ligamentum pectinatum. Leitz Ocular III, Objektiv 7.

No 1.

E. Kretz del.

No 2.

No 3.

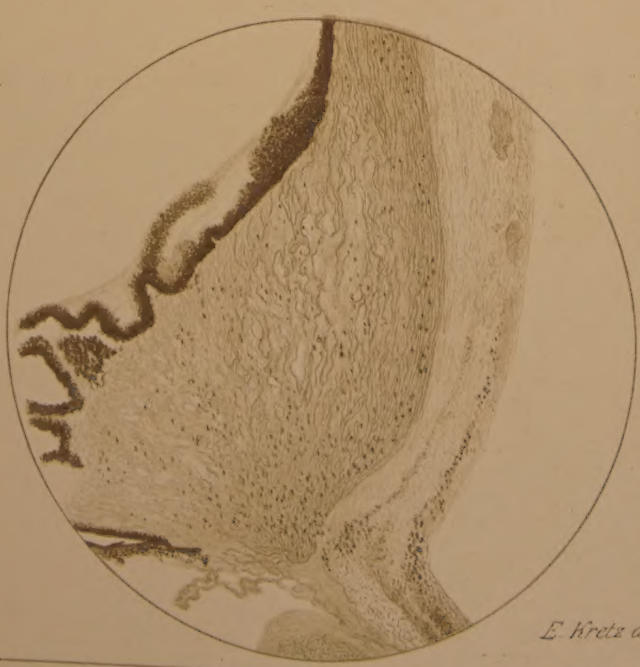

E. Kretz del.